




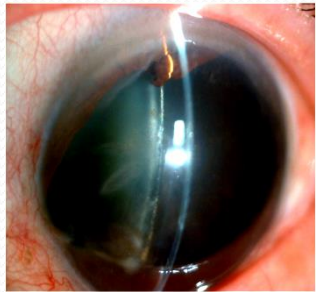
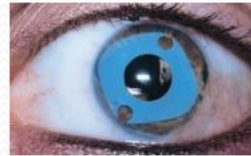
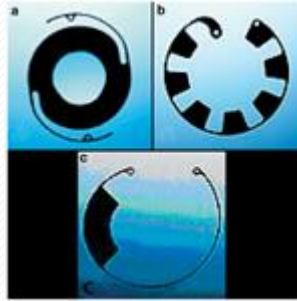
# COMPLICACIONES ASOCIADAS A IMPLANTES DE IRIS COSMÉTICOS

9º Congreso de la SEG. Murcia, 2014.



Borrego Sanz L  
Morales Fernández L  
Sáenz-Francés F  
Martínez de la Casa JM  
García Sáenz S  
García Feijóo J



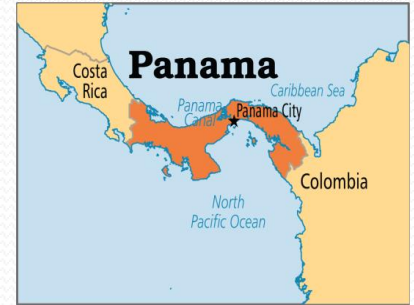

## Implantes iridianos

- A semejan función y morfología iris sano
- Indicados tras traumatismos, cirugías, defectos congénitos... minimizan diplopia, fotofobia..
- Incremento de los casos con  **fines cosméticos**
- Diferentes diseños y materiales
- Exentos de  **complicaciones??**

# Caso clínico

- Varón, 36 años con **glaucoma secundario bilateral**
- APO: Qx de implantes iridianos cosméticos bilaterales 5 años antes en Panamá (**NewColorIris, Kahn, Medical Devices**)
- 2 años tras el implante: retracción iridiana, sinequias 360°
- Rto. endotelial 976 OD/ 700 OI



## Qx previas

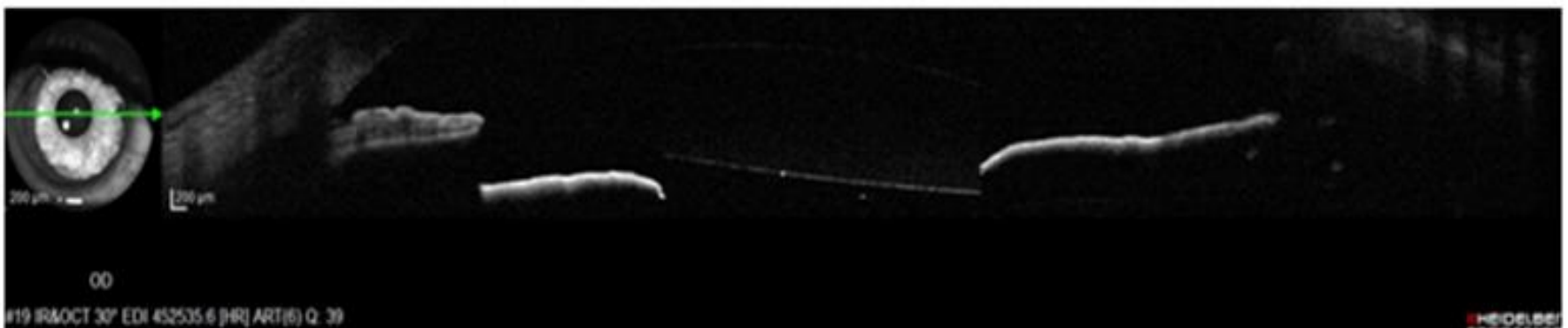
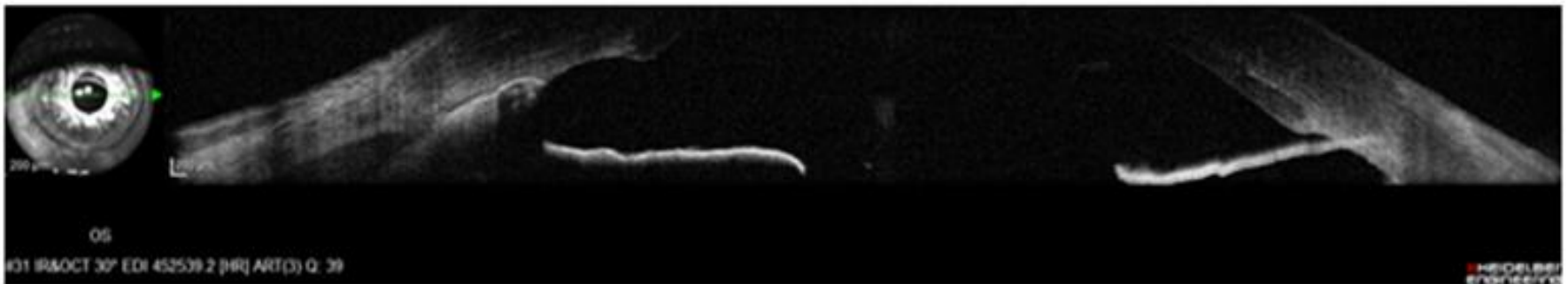
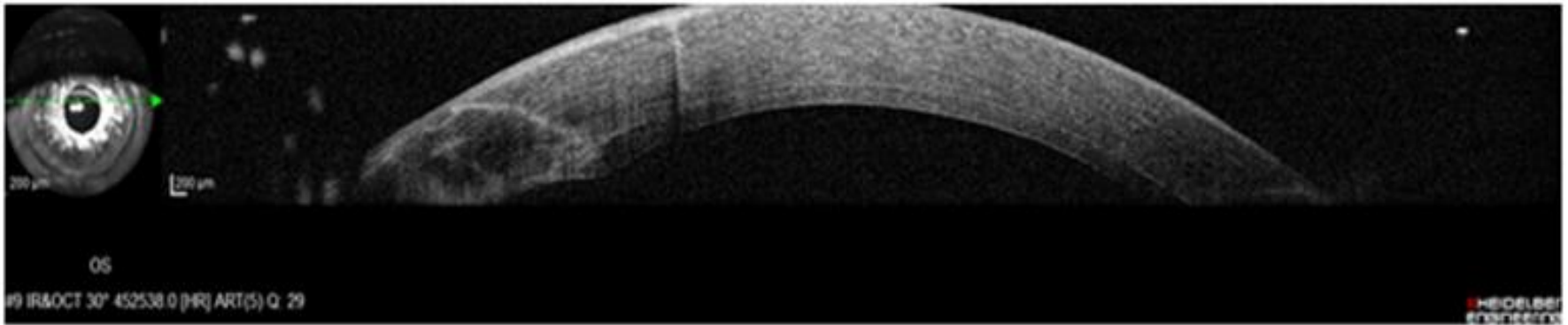
Retirada implante via escleral AO

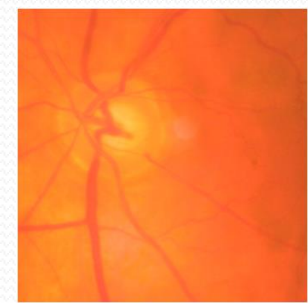
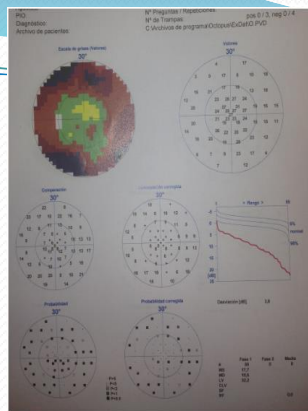
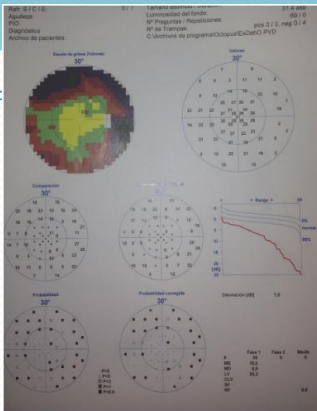
Faco con implante LIO multifocal

Dispositivo de drenaje Express AO

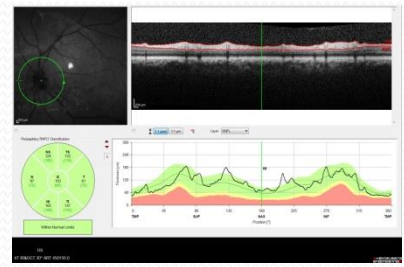
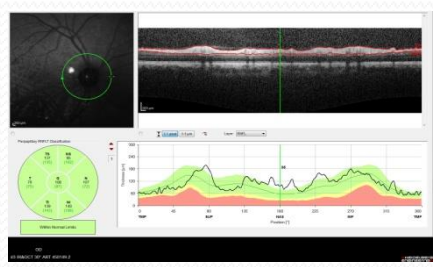
Nuevo implante iridiano bilateral

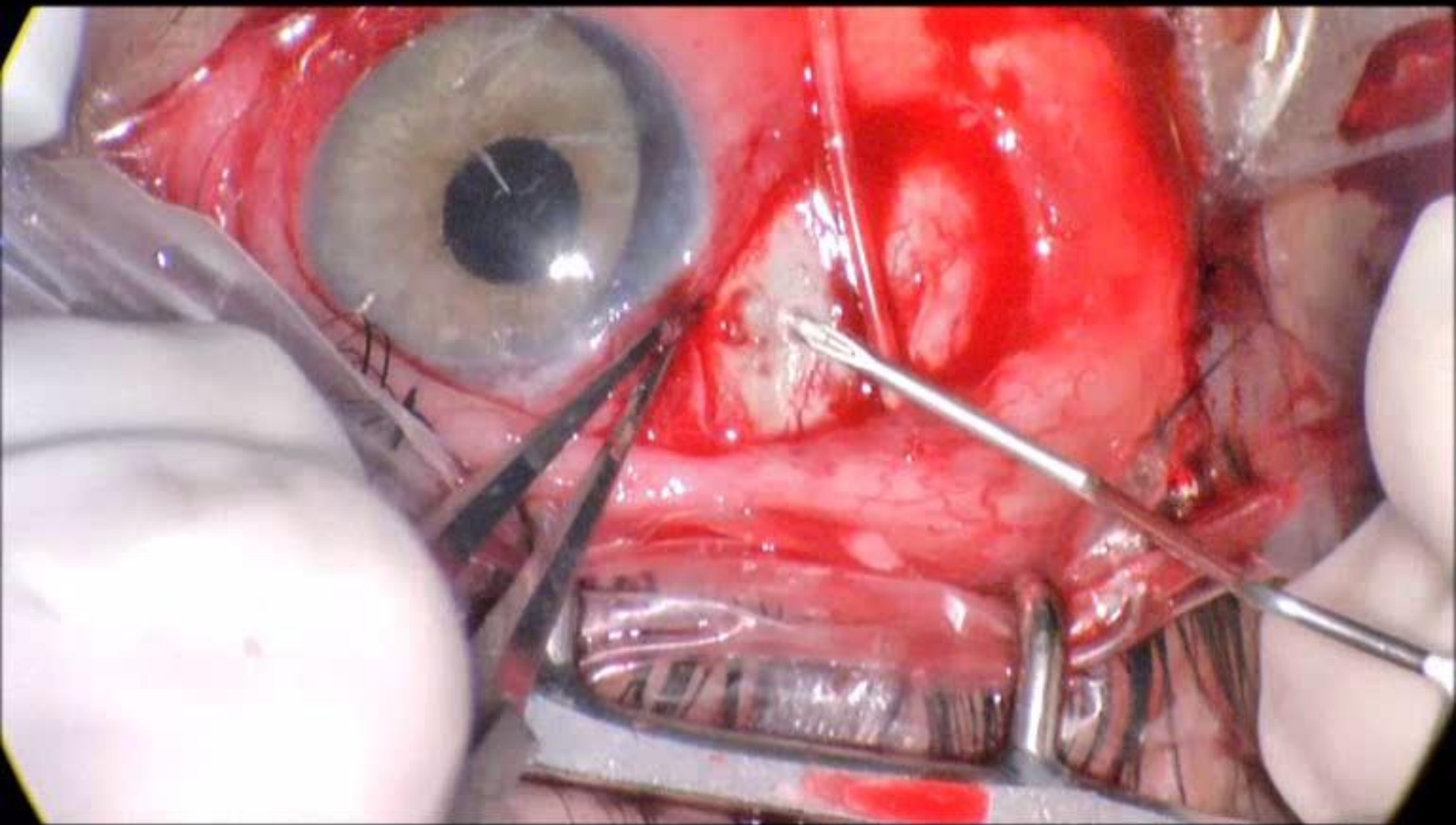
DSAEK OI



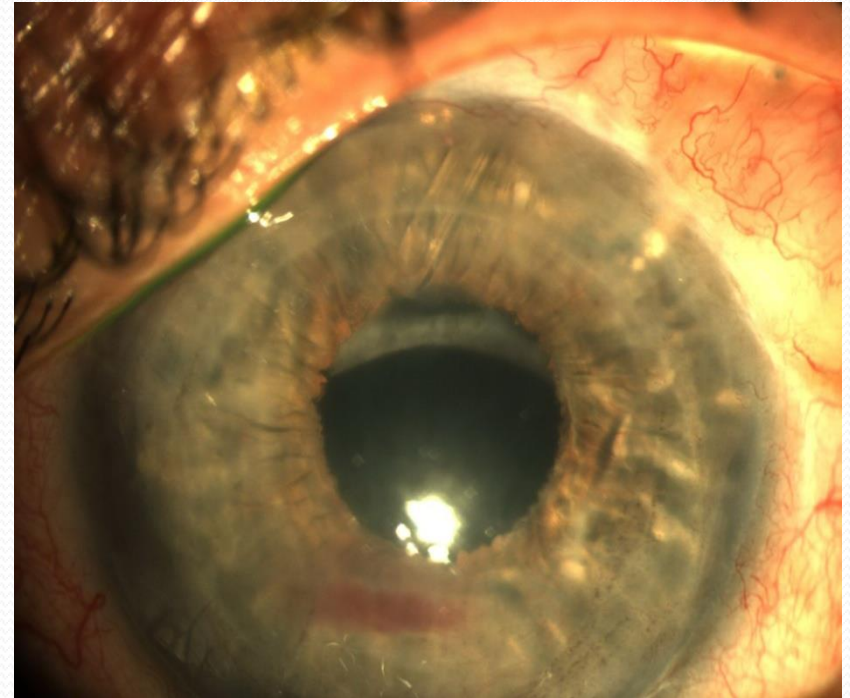
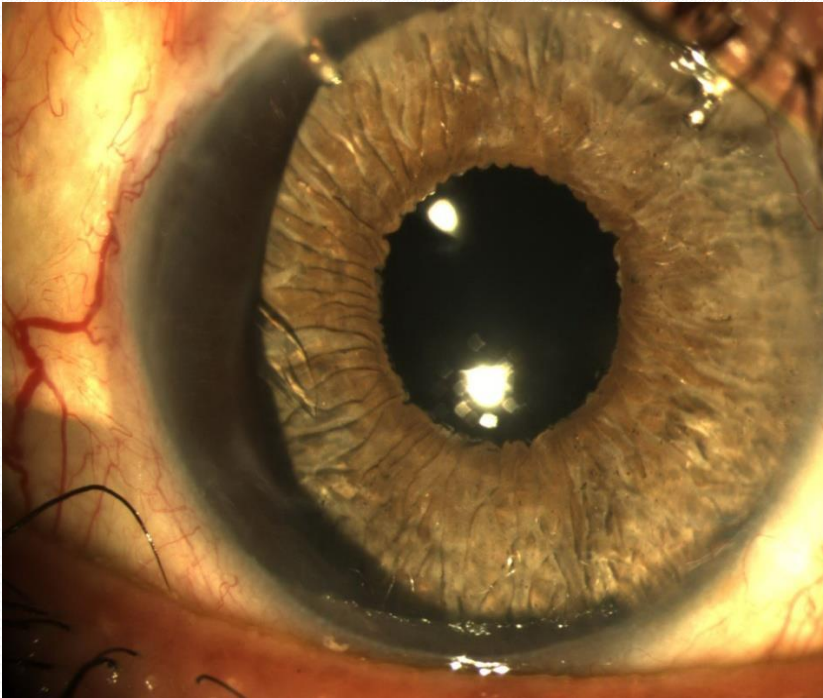


- CV progresión
- FO: E/P 0,4
- OCT mácula N
- Qx implante de **válvula de Ahmed bilateral**






**PIOs 10-12 mmHg**



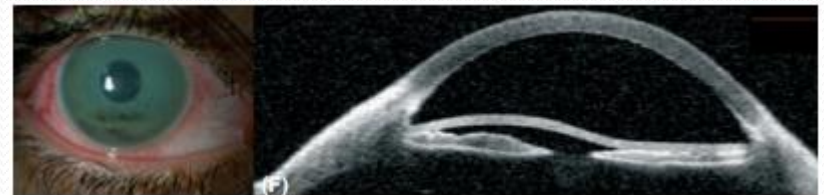# Discusión

- **NewColorIris, Kahn, Medical Devices**  
15mm  $\Theta$ , anillo de silicona, 3,2 mm incisión  
CA, apoyo angular  
No aprobados por FDA



- No es un caso aislado, Hoguet *et al* 14 casos

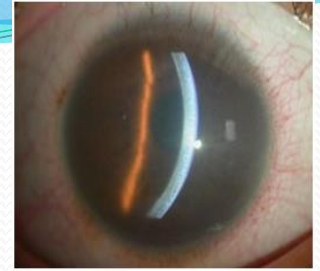
- Sd UGH, QP bullosa



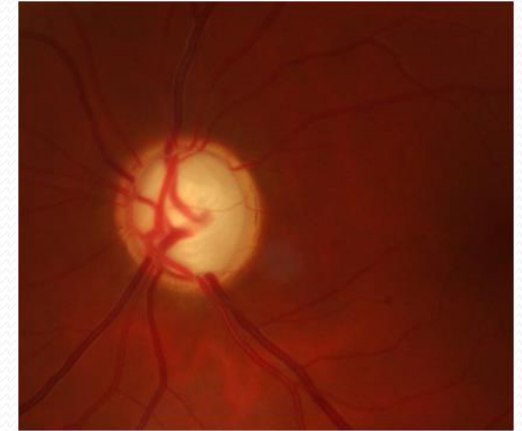
- Difícil retirada, **diseño defectuoso**, mayor diámetro que las LIOs
- Alteración **estructuras angulares** , inestabilidad en CA



# Conclusiones



- Los **implantes de iris** proporcionan una buena solución a **patologías iridianas**.
- No exentos de **importantes complicaciones**.
- Fundamental una buena selección del **paciente**, **evitar casos cosméticos**.



**Muchas Gracias**