



# Dispositivo Xen de Aquesys Técnica quirúrgica

**Dr. Cosme Lavín-Dapena**

**Dra. Rosa Cordero Ros**

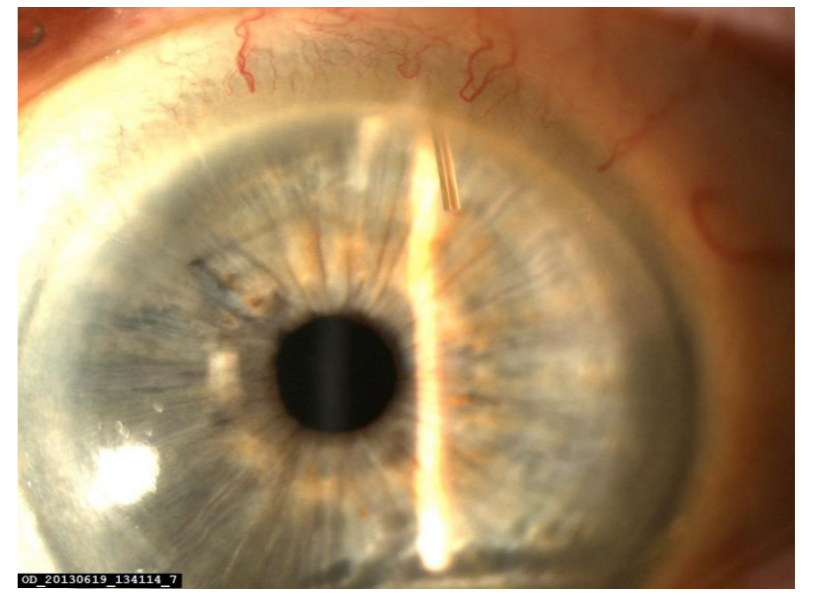
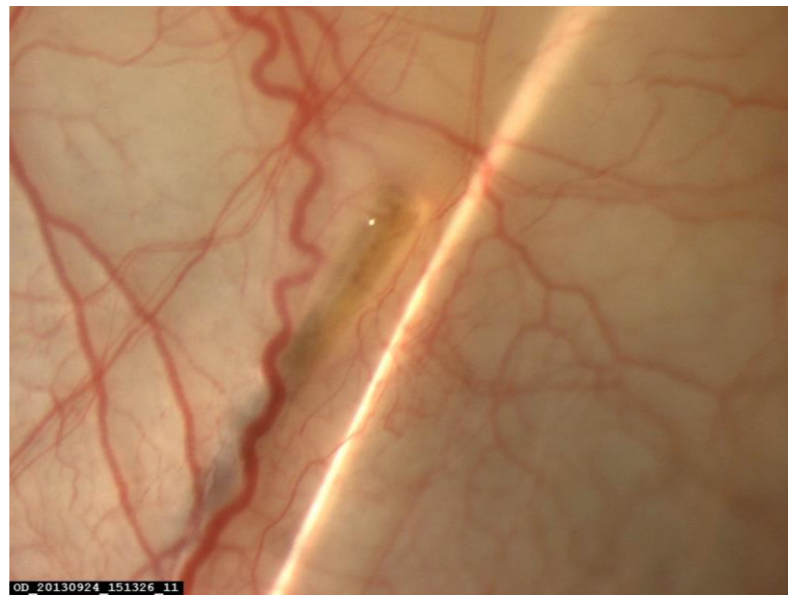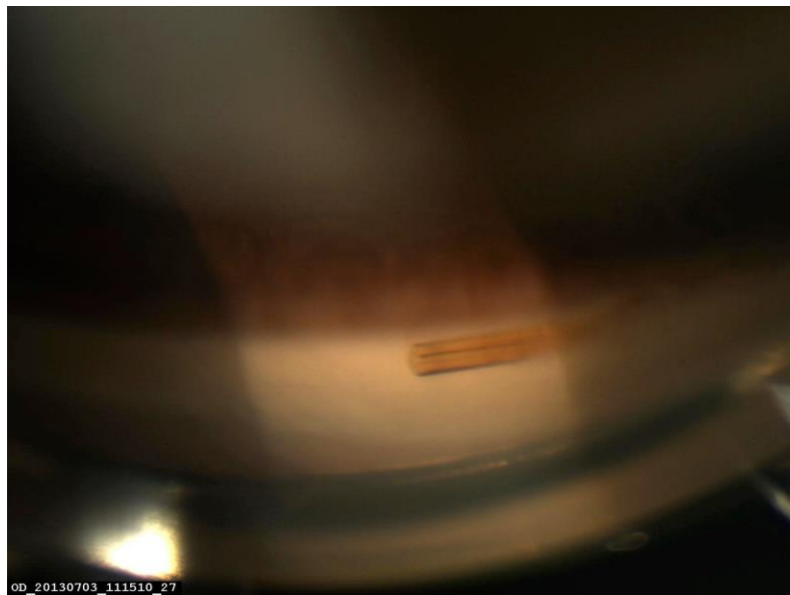
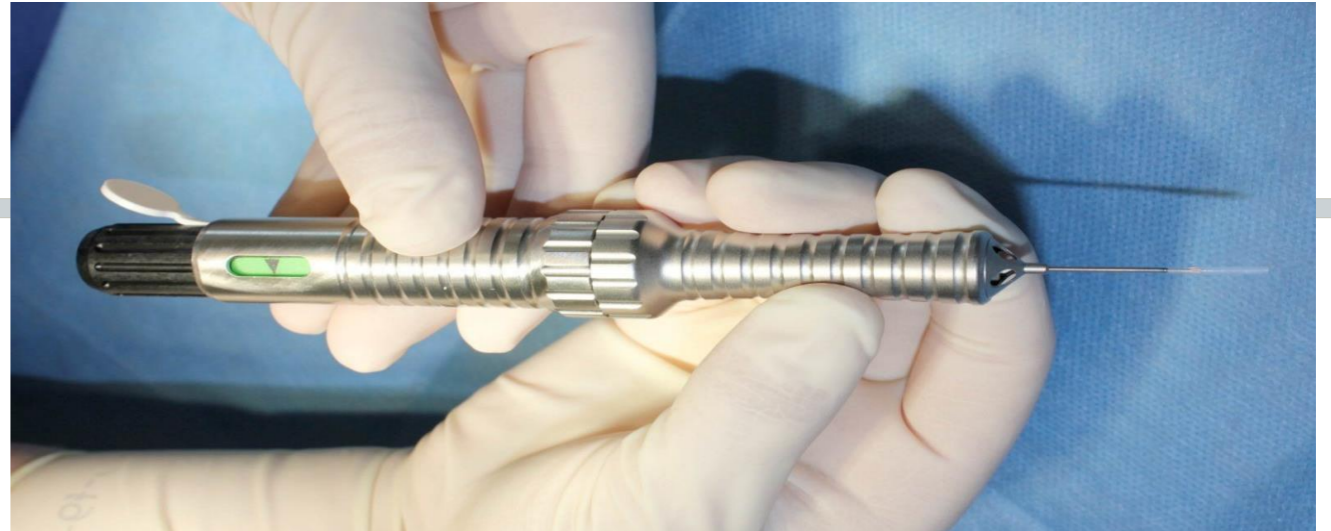
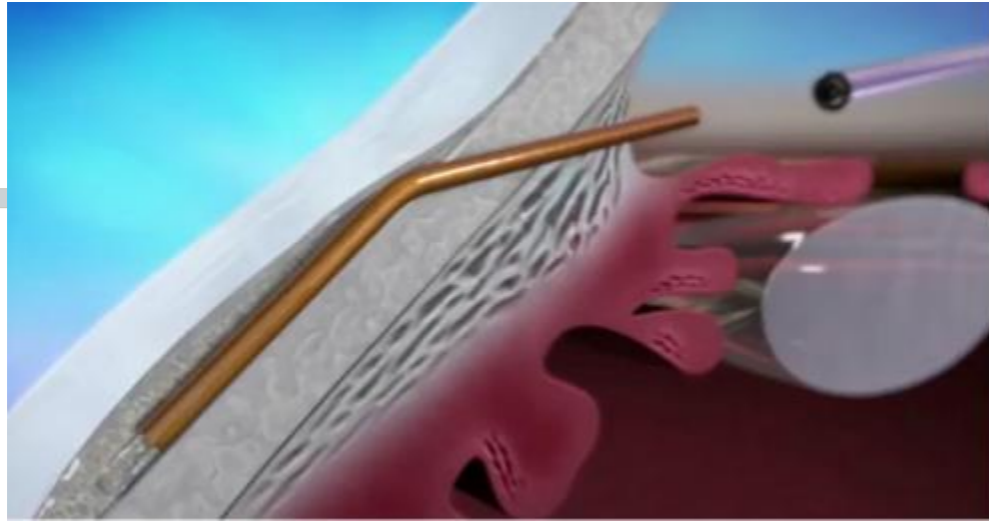
**Dra. Ana Ramos Castrillo**

**Dra. Rosa Langa Hontoria**

**Dr. Manuel Cano Villamar**

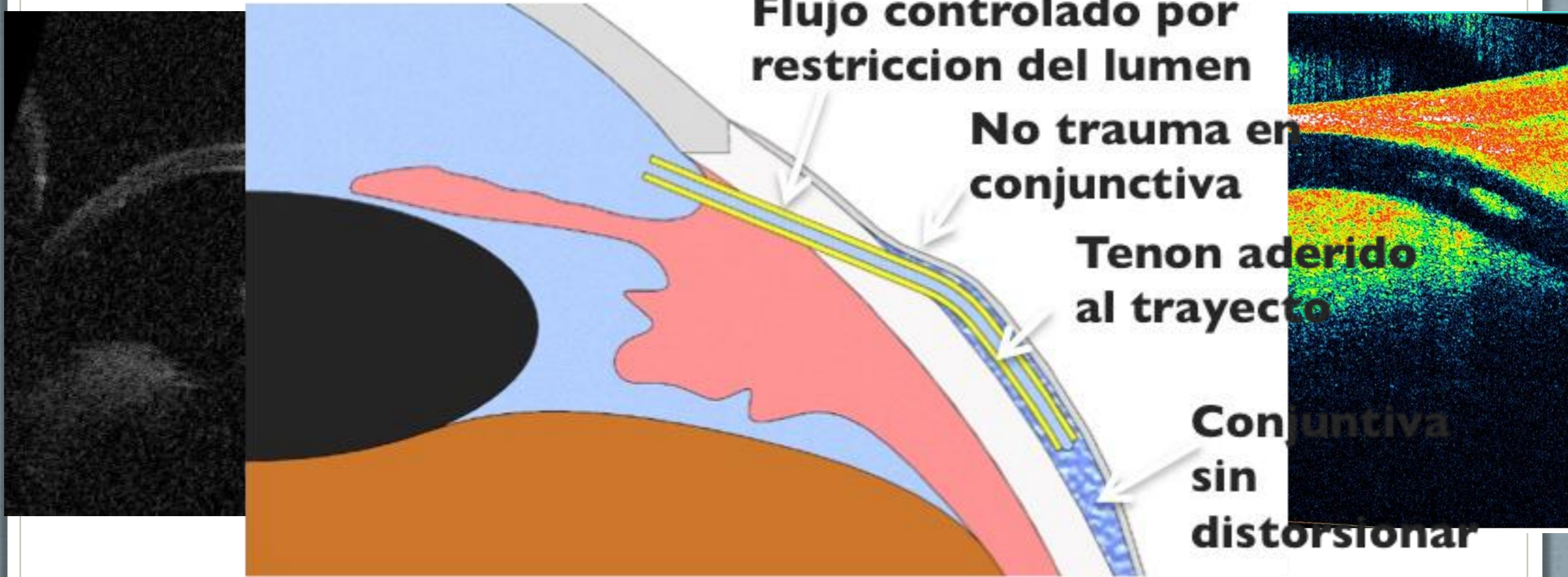


**9º Congreso Sociedad Española de Glaucoma 2014**



# ► ¿Qué queremos conseguir?

Microfistula que conecte cámara anterior y espacio subconjuntival



# ¿Qué es?

# Tubo

## Modelo "P"

6mm largo

180  $\mu\text{m}$  diametro

63  $\mu\text{m}$  de lumen

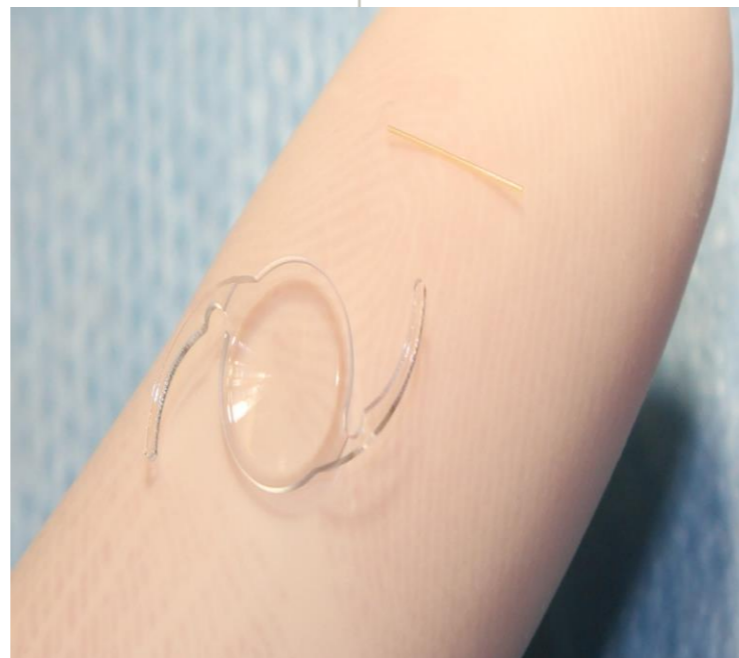


## Modelo 45

6mm largo

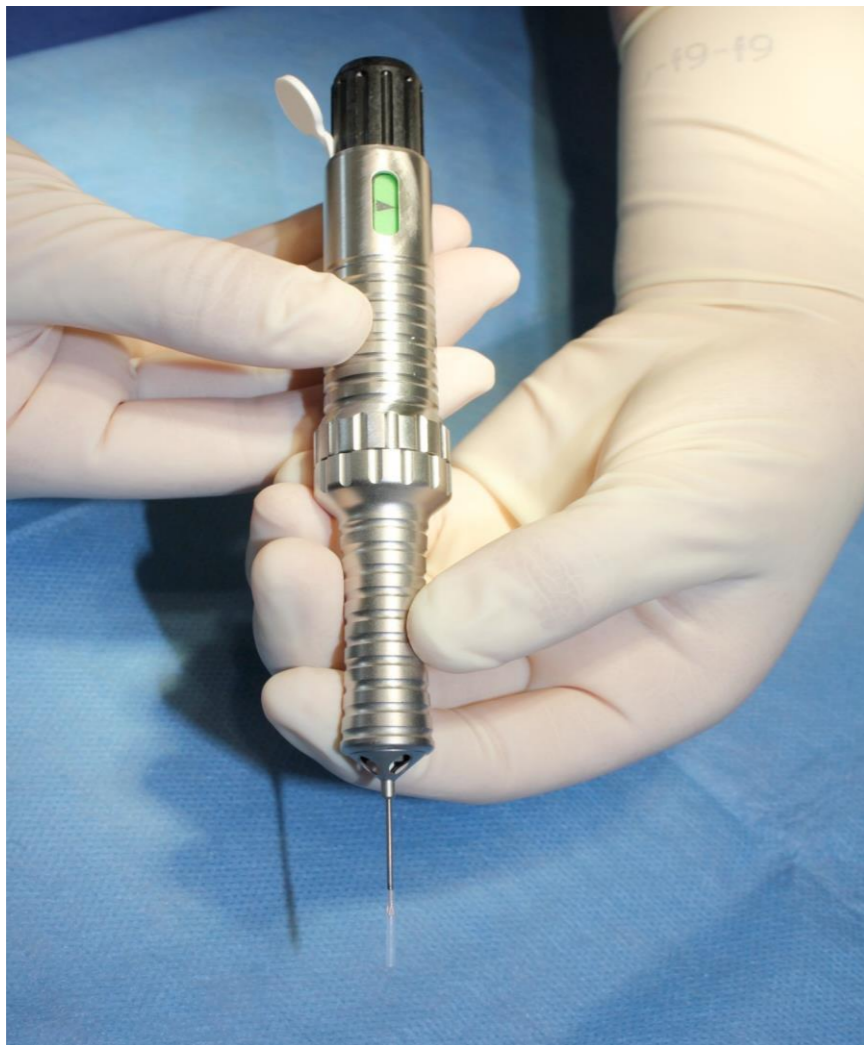180  $\mu\text{m}$  diametro

45  $\mu\text{m}$  de lumen

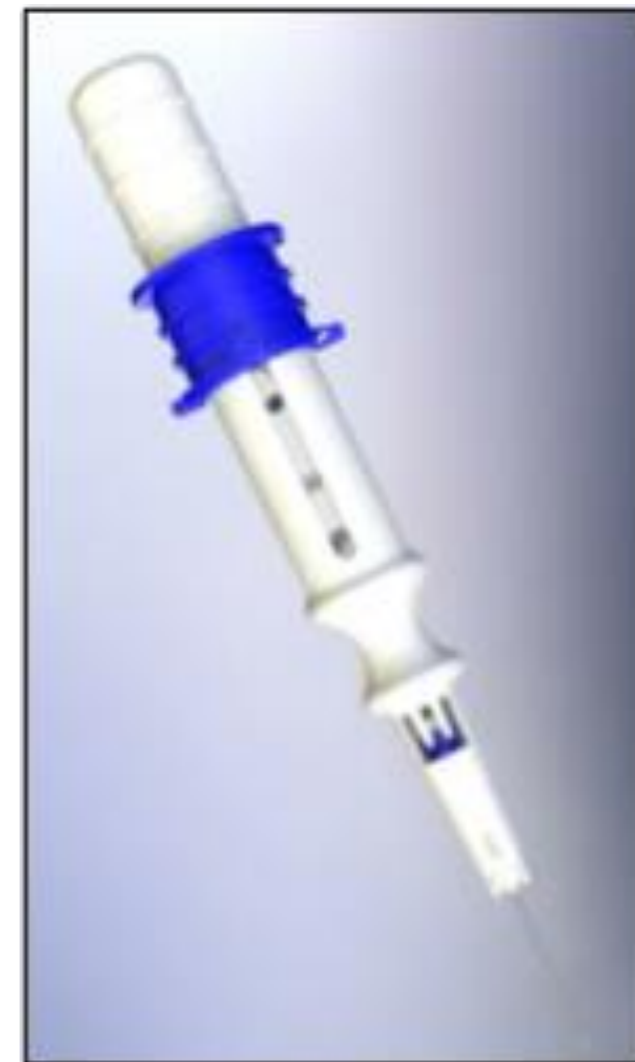

# Inyectores

Inyector de Rosca  
Modelo "P"



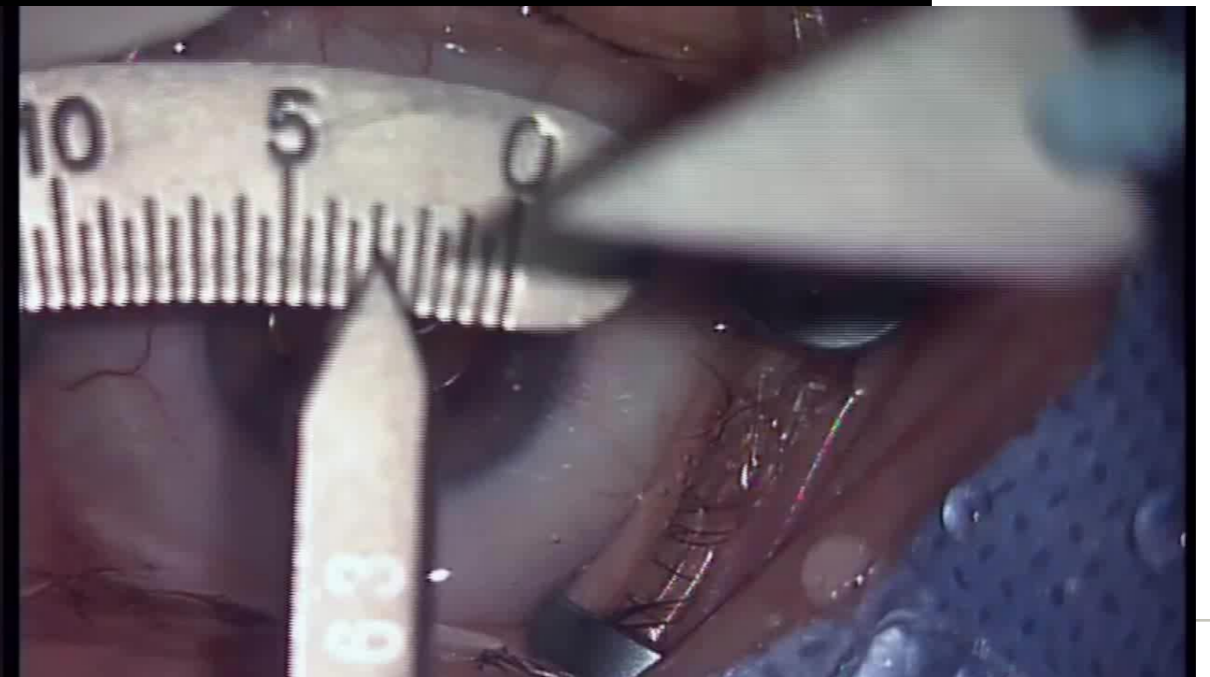
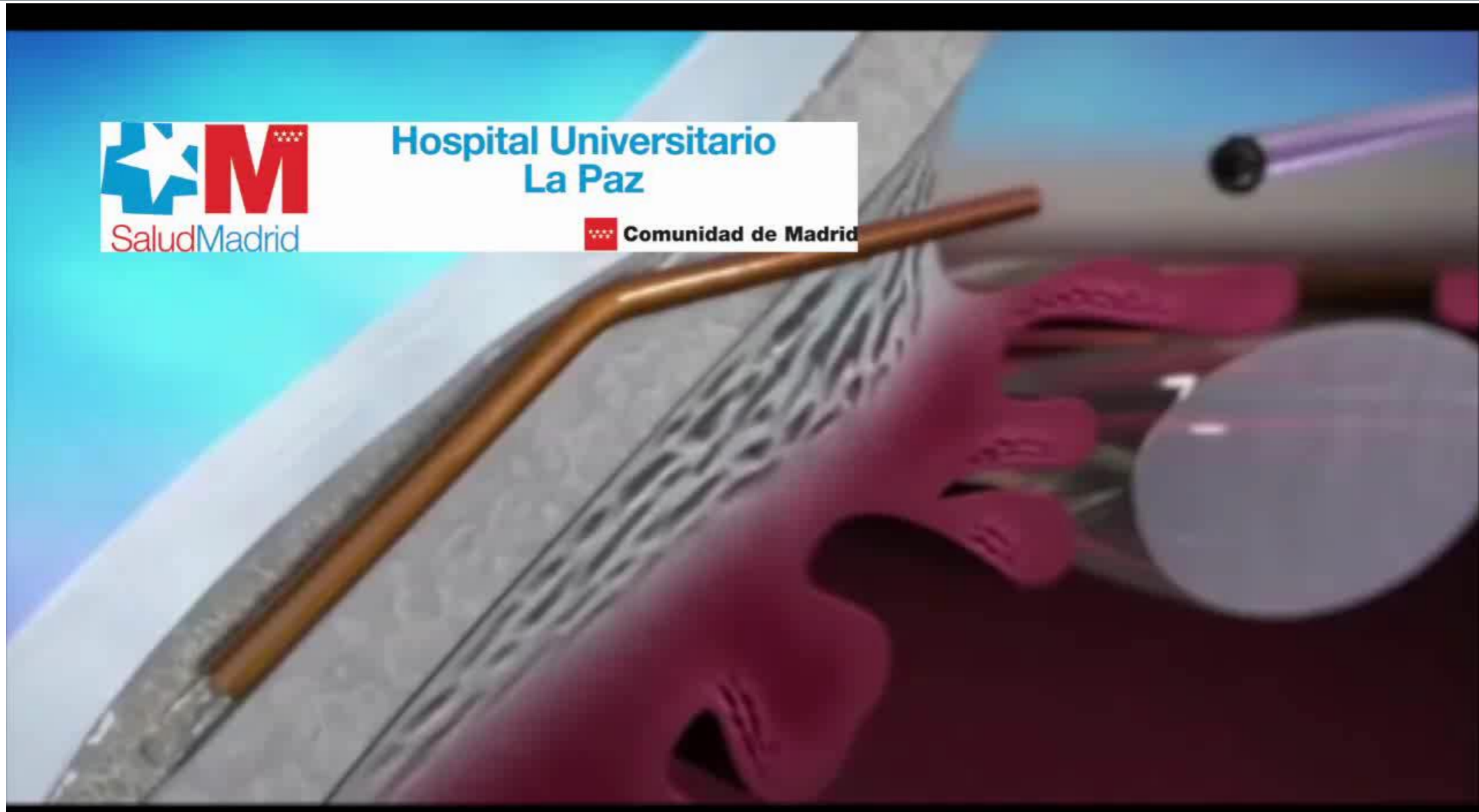
Inyector  
Modelo 45





Hospital Universitario  
La Paz

Comunidad de Madrid



## ► Resultados de los primeros implantes

Funciona a 12 meses

n= 10

	PRE	POST
PIO	21	12,36
Número de fármacos	2	0,1

### Complicaciones

1 Paciente needling + 5-FU

1 Paciente no se ve tubo en CA



[drlavin@drlavin.es](mailto:drlavin@drlavin.es)